



Azərbaycan
Kardiologiya
Cəmiyyəti

Sol mədəciyin psevdoanevrizması ilə yaşamaq

Şahanə Ələsgərli, MD, FESC

11.06.2023



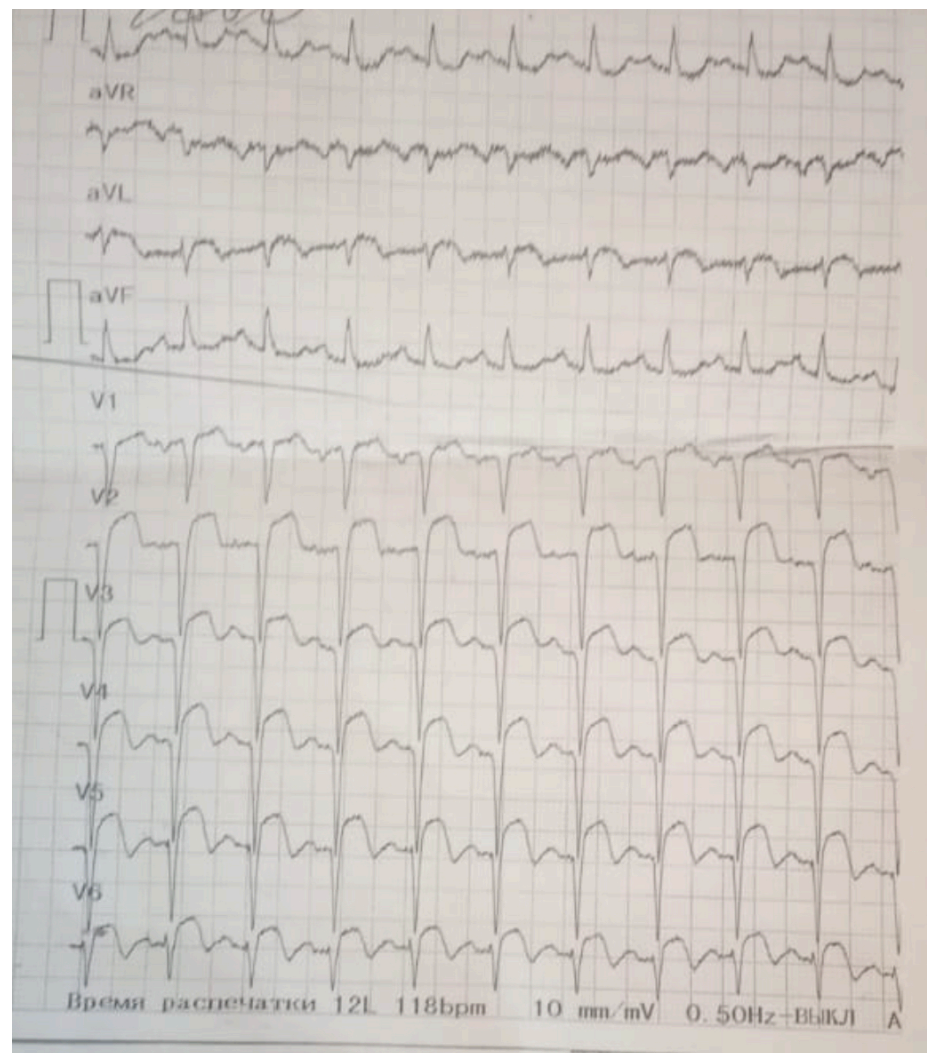
YENİ KLİNİKA

61 yaşlı qadın
İbtidai sinif müəlliməsi
HT-kontrolsuz
DM-kontrolsuz
Anterior MI 3cü günü xəstəxanaya müraciət
18 gün stasionar müalicə
Bizim poliklinikaya müraciət

Təyin olunmuş preparatlar

Aspirin 100mg
Rozuvastatin 20mg
Metaprolol 25mgx2
Spironolakton 25mg
Furosemid 40mg

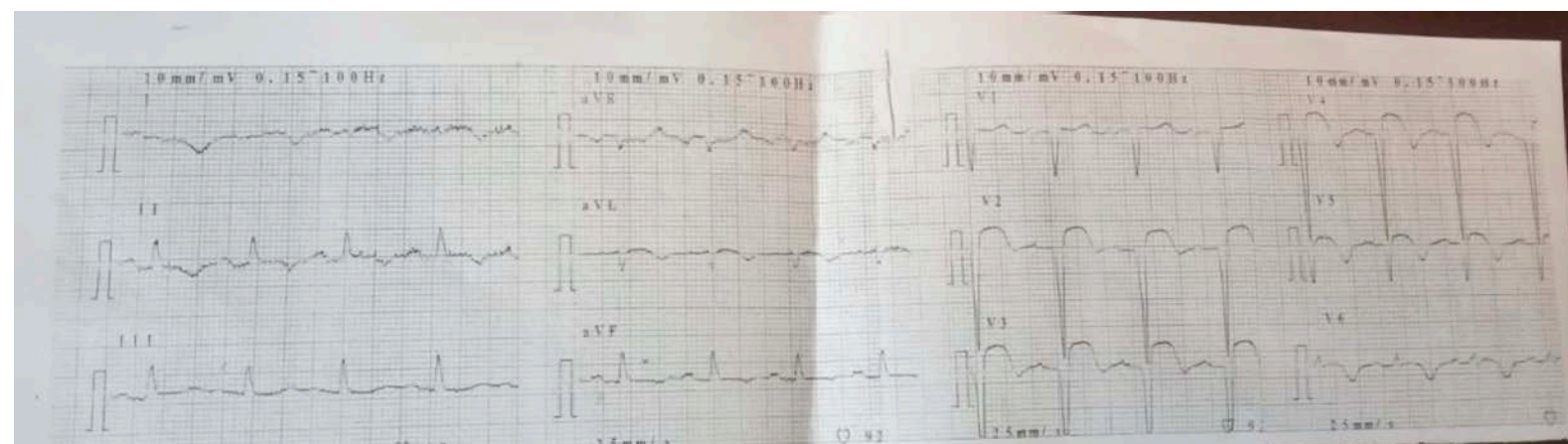
25 noyabr





Azərbaycan
Kardiologiya
Cəmiyyəti

12 dekabr



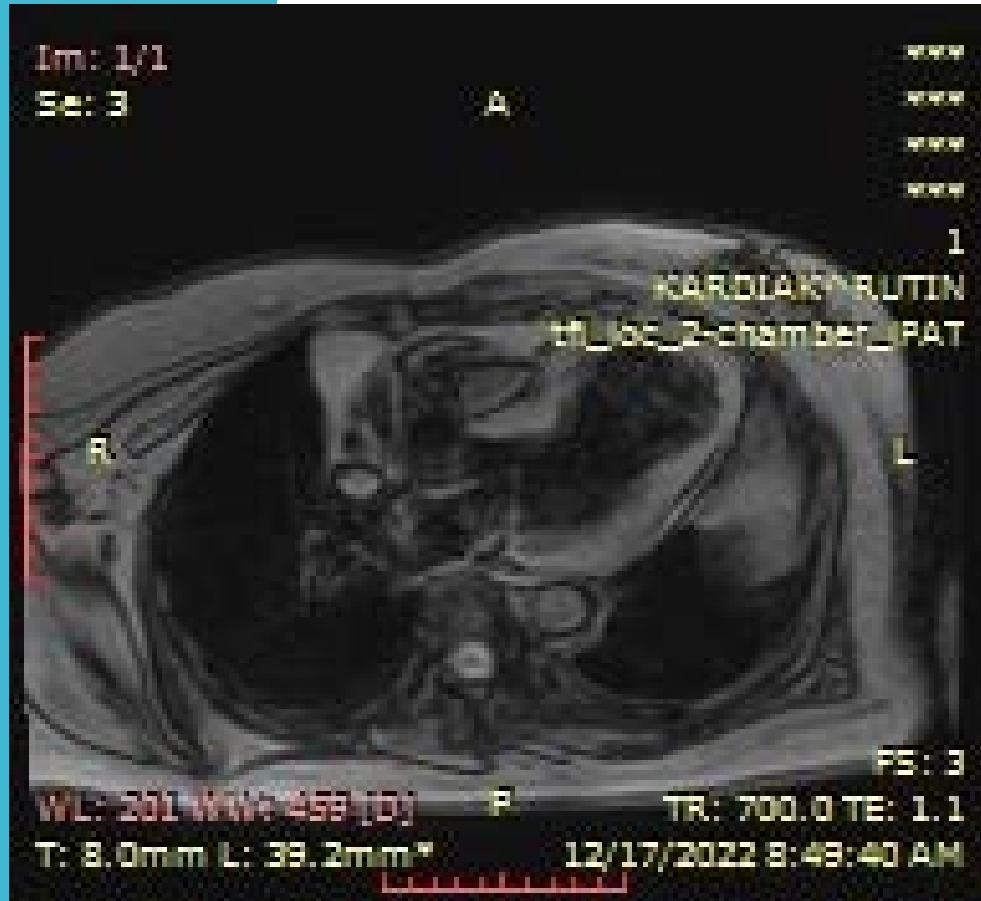
12 dekabr



Azərbaycan
kardiologiya
cəmiyyəti



17 dekabr



19 dekabr



Azərbaycan
Kardiologiya
Cəmiyyəti



19 dekabr



Azərbaycan
Kardiologiya
Cəmiyyəti



19 dekabr



Azərbaycan
Kardiologiya
Cəmiyyəti



19 dekabr



Azərbaycan
Kardiologiya
Cəmiyyəti



Təyin olunmuş preparatlar

Aspirin 100mg
Tikaqrelor 90mgx2
Rozuvastatin 40mg
Metaprolol 50mgx2
Spironolakton 25mg
Ramipril 5mg
Furosemid 20mg
Empaqliflozin 10mg

9 yanvar



aycan
logiya
yati



31 yanvar



aycan
logiya
yati





aycan
logiya
yati

31 yanvar





aycan
logiya
yati

31 yanvar





aycan
logiya
yati

31 yanvar



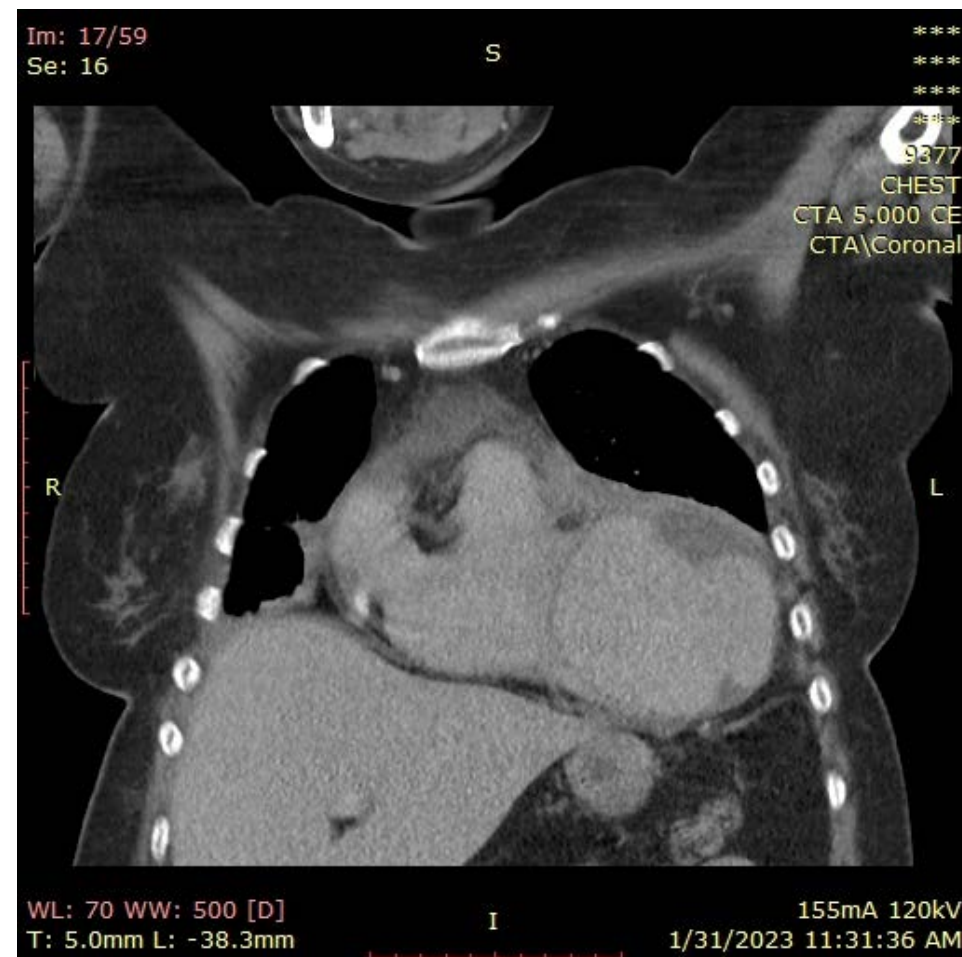
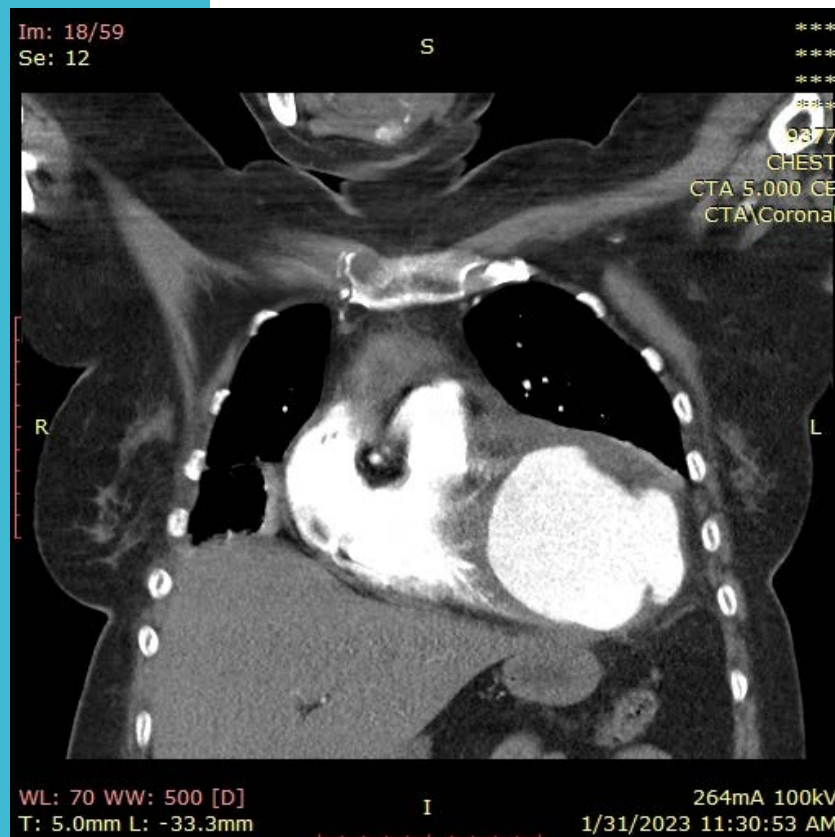
31 yanvar



Azərbaycan
Kardiologiya
Cəmiyyəti



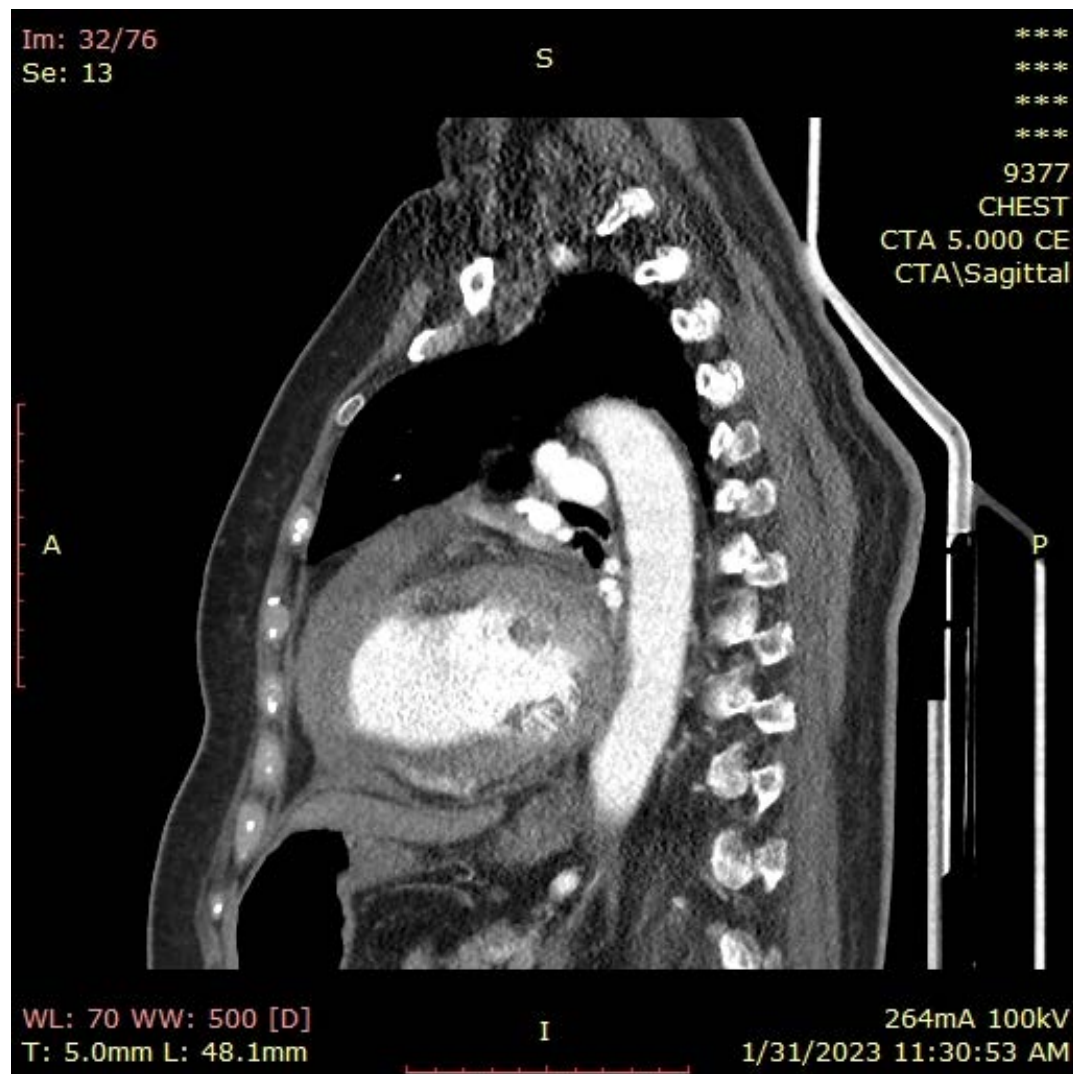
31 yanvar



31 yanvar



Azərbaycan
Kardiologiya
Cəmiyyəti



- Aspirin 100mg
- Tikaqrelor 90mgx2
- Rozuvastatin 40mg
- İvabradin 7.5mgx2
- Spironolakton 25mg
- Ramipril 1.25mg
- Furosemid 80mg
- Empaqliflozin 10mg

DİQQƏTİNİZ ÜÇÜN
TƏŞƏKKÜR EDİRƏM